Aus dem Zahnärztlichen Institut der Universität Marburg-Lahn
(Direktor: Prof. Dr. Hans Fliege)

Ueber die verschiedene Lage des aufsteigenden Astes zur Zahnreihe und seine Bedeutung für die Mandibularanästhesie

Inaugural-Dissertation

zur Erlangung der Doktorwürde in der
Zahnheilkunde der Hohen Medizinischen Fakultät
der Philipps-Universität zu Marburg

vorgelegt von

Georg Delijski

aus Trevna (Bulgarien)

Marburg 1937

Universitäts-Buchdruckerei Joh. Aug. Koch (Dr. C. Hitzeroth)

Angenommen von der Medizinischen Fakultät Marburg
am 26. Mai 1937

Referent: Professor Dr. Hans Fliege

Gedruckt mit Genehmigung der Fakultät

R. UNIV.
BIBLIOTHEEK
LEIDEN

Dem Andenken
meiner lieben Mutter †

Die ersten Versuche schmerzlos operieren zu können, gehen viele Jahre zurück.

Die Steigerung der Schmerzempfindungen bei den Kulturvölkern hat die wissenschaftliche Forschung nach Narkotika zur Linderung der Schmerzen sehr vorwärts getrieben. Die eigentlichen Anfänge der Lokalanästhesie beginnen erst gegen Ende des 18. Jahrhunderts (Kompressionstherapie von James Moore).

Im Jahre 1866 sprach Richardson über Lokalanästhesierung der Haut mit Ätherspray. Die ideale Epoche aber der Lokalanästhesie beginnt erst mit der Einführung des Kokains durch Koller, wenn auch auf Kosten vieler Todesfälle, da die Wirkung und die Technik der örtlichen Betäubung noch eines weiteren Ausbaues bedurfte.

Die ersten Angaben über die Lokalanästhesie im Unterkiefer wurden von Raymond und Hallstaedt 1885 veröffentlicht. Sie gaben die ersten Mitteilungen über die Unterbrechung des N. alveolaris inferior an der Lingula. Raymond berichtet über eine Einspritzung, die er mit 13 Tropfen einer 4-prozentigen Kokainlösung an dieser Stelle gemacht hat. Später sind die Versuche den N. alveolaris inferior an der Lingula zu betäuben von Zahnärzten (Thiessing, Dill, Kriechelsdorf, Hübner) erfolgreich mit Kokain-Suprarenin-Lösung aufgenommen worden.

Die Grundsteine zur Mandibularanästhesie im heutigen Sinne legte Heinrich B r a u n im Jahre 1905. Er hat nachgewiesen, daß für eine totale Anästhesierung des Unterkiefers nicht nur eine vollkommene Ausschaltung des Nerv. alv. inferior erforderlich ist, sondern auch die des Nervus lingualis. Auf dieser Erkenntnis baute Braun die von ihm angegebene Methode auf.

Nach Braun hat sich so eine ausgedehnte zahnärztliche Literatur darüber entwickelt und der heutige Stand der Injektionstechnik mit ihren idealen Hilfsmitteln bedingt eine bedeutende Reduktion der Narkosen, eine Erscheinung, welche als nicht zu unterschätzende Wohltat für Zahnarzt und Patient betrachtet werden muß.

Die heutigen Erfahrungen über die Technik der Mandibularanästhesie in Deutschland, scheint es, sind reicher und älter als in Amerika oder sonstwo, da die Injektionstechnik in Deutschland seit etwa 25 Jahren Allgemeingut der Zahnärzte ist, dagegen die Narkose bei den Amerikanern erst im letzten Jahrzehnt durch die Injektionstechnik verdrängt wurde.

Nach der Marburger Schule unterscheidet man, je nach der Einwirkung des Anästheticums auf den Nervenstamm oder auf die Nervenendigungen: Leitungs- und Endanästhesie. Die Leitungsanästhesie wird am Oberkiefer im Foramen incisivum, vor dem Foramen palatinum maius, am Tubermaxillare und vor dem

Foramen infraorbitale, am Unterkiefer im Sulcus mandibularis und vor dem Foramen mentale ausgeführt. Die Vorzüge der Leitungsanästhesie bestehen in der Möglichkeit einer Ausschaltung eines relativ großen Bezirks durch eine nur geringe Menge von Injektionsflüssigkeit. Die Leitungsanästhesie ermöglicht auch die Injektion entfernt vom Operationsfeld zu legen und eine Behandlung trotz bestehender Entzündung durchzuführen. Schließlich ist die Leitungsanästhesie für den Patienten angenehmer, weil meist nur ein Einstich erforderlich ist.

Unter Mandibularanästhesie (Leitungsanästhesie am Unterkiefer) versteht man eine Unterbrechung des Nervus alveolaris inferior einschließlich des Nervus lingualis oberhalb des Foramen mandibulare an der Innenseite des aufsteigenden Astes des Unterkiefers. Im Laufe der letzten Jahre ist die Mandibularanästhesie so gut ausgebaut worden, daß ohne ihre Beherrschung ein moderner nach wissenschaftlichen Grundsätzen arbeitender Zahnarzt nicht mehr denkbar ist. Voraussetzungen für ihr Gelingen ist die gründliche Kenntnis der Anatomie des Unterkiefers. Eine Ausführung der Injektion bedingt eine genaue Beherrschung der topographisch-anatomischen Verhältnisse am aufsteigenden Ast und erfordert eine weitgehende Kenntnis der für dieses Gebiet in Frage kommenden Weichteile und ihrer Innervation.

Die besten Beschreibungen des Unterkiefers verdanken wir naturgemäß den Arbeiten zahnärztlicher Autoren. Bünte, Moral, Sicher und S e i d e l haben in dieses Gebiet mehr Licht gebracht.

Der Unterkiefer ist der einzige Gesichtsknochen, der beweglich mit dem Schädel in einem Gelenk, dem Kiefergelenk verbunden ist. Er besteht aus dem hufeisenförmig über die Fläche gebogenen Körper (Corpus mandibulae), der an beiden Enden über die Kante nach aufwärts umgeknickt ist. An die hinteren Enden des Körpers schließt sich jederseits nach oben aufsteigend, der Ast-Ramus Mandibulae. Der Ramus Mandibulae endigt oben mit zwei Fortsätzen, die durch einen breiten Einschnitt — Incisura mandibulae von einander getrennt sind. In der Molarengegend im aufsteigenden Ast verläuft die Linea obliqua. An der Innenseite des Ramus findet sich das Foramen mandibulare, das durch die vorspringende Lingula am Lebenden leicht abzutasten ist. Das Foramen bildet den Eingang zum Canalis mandibularis, der den Kieferkörper durchzieht und den Nerv. alv. inferior beherbergt. Vor der Innenfläche des Ramus mandibularis findet sie eine in die Gegend des Prozessus alveolaris auslaufenden Leiste — Crista buccinatoria. Sie teilt sich hinter den letzten Molaren in zwei Spangen, die die F o v e a retromolaris einschließen, um dann als innere und äußere Begrenzung des Alveolarrandes nach vorne zu verlaufen. Rückwärts vom Trigonum retromolare, oberhalb des Foramen mandibulare finden wir eine längliche Vertiefung — Sulcus retromolaris.

Asymmetrien der Unterkieferteile gibt es häufig. Man trifft ungleiche Krümmungen und ungleiche Längen beider Kieferhälften, ungleiche Höhe der Kieferäste, ungleiche Entwicklung der Gelenkfortsätze. Bei Rassen höherer Kulturstufen sind die Unterschiede etwas größer als bei Nichtkultivierten. Der weibliche Unterkiefer ist im ganzen leichter und kleiner, der Kieferwinkel stumpfer, die Kieferbögen sind flacher, das Kinn ist breiter und der Kieferast niedriger als beim Mann. (K r a n z.)

Die Formbildung der Kiefer wird durch folgende Faktoren bedingt: Wachstum, Funktion und mechanische Einwirkung. Der Unterkiefer ist in allen seinen Teilen sehr variabel. Dieselben werden mehr oder weniger von den Altererscheinungen nicht verschont.

Da die Gestaltung des Unterkiefers von der Muskelwirkung abhängt, — infolge der Verringerung der Kautätigkeit — verkleinern sich die Äste durch Resorption am Kieferwinkel und an der Basis des Prozessus coronoideus, gleichlaufend hiermit tritt eine Verschmälerung der aufsteigenden Äste ein.

Auch der Unterkieferwinkel zeigt große Variationen. Bei verschiedenen Individuen hat er verschiedene Größe. Er wächst von der Geburt bis zum vollen Durchbruch der bleibenden Molaren um ein beträchtliches Maß, wird aber im Alter durch Verlust der Zähne wieder verkleinert.

Die Vergrößerung des Winkels nach Zahnverlust ist sehr gering und beruht auf Atrophie des Unterkiefers.

Viele Forscher z. B. haben sich mit dem Thema der Variabilität des Kieferwinkels beschäftigt, Messungen nach verschiedenen Methoden vorgenommen und die Ansicht vertreten, daß der Unterkieferwinkel bei Neugeborenen fast ein gestreckter ist, bei Erwachsenen sich einem rechten Winkel nähert und im Greisenalter nach dem Verlust der Zähne wieder die jugendliche Form annimmt.

W a l k h o f f zeigt, daß die Bildung des Unterkieferwinkels eine Folge der Kieferfunktion ist, und daß er eine sehr veränderliche Größe darstellt.

Der Unterkiefer zeigt auch große Verschiedenheiten in Breite, Tiefe und Höhe am Trigonum retromolare, das zum Abtasten bei der Mandibularanästhesie dient.

Nach dem Budapester Anthropologen v o n L e n h o s s e k, der sich mit der Innenfläche des Ramus mandibulae sehr viel beschäftigt hat, ist dieser Teil des Unterkiefers starken Varianten unterworfen. Man findet oft ein sehr kurzes Trigonum, bei sehr starken Weisheitszähnen kann es sogar fehlen. Im Gegensatz dazu, ist bei noch nicht erschienenem Weisheitszahn das Trigonum sehr lang. Ebenso verändert der Verlust der Zähne diese Gegend sehr stark,

was man eben bei der Injektion am Foramen mandibulare berücksichtigen muß.

Die anatomischen Beschreibungen des Unterkiefers sind nicht einheitlich gefestigt. Schon ein oberflächlicher Blick in die neuesten und gebräuchlichsten Lehrbücher der Anatomie zeigt einen Unterschied in den Bezeichnungen einzelner Stellen des knöchernen Unterkiefers. Die Beschreibungen z. B. des Trigonum retromolare sind bei verschiedenen Autoren ganz auseinandergehend.

Bei der Beschreibung seiner Methode 1905 äußert sich Braun: „Wenn man den aufsteigenden Kieferast vom Munde aus abtastet, so fühlt man etwa 1½ cm lateralwärts vom dritten Molaren den vorderen scharfen Rand des Processus Coronoideus, der nach unten, seitlich vom dritten Morlarzahn in die Linea obliqua ausläuft. Medialwärts von dieser Kante liegt ein kleines dreieckiges konkav gestaltetes, mit Schleimhaut bedecktes Knochenfeld, das nach innen schaut und medialwärts wiederum von einer gut abtastbaren Knochenkante begrenzt wird. Einen anatomischen Namen besitzt diese letztgenannte Kante nicht, sie läuft nach unten in die Alveole des dritten Molaren aus. Ich werde das erwähnte dreieckige Feld, um mich kurz ausdrücken zu können, Trigonum retromolare nennen. Es liegt bei geschlossenem Munde zur Seite des oberen dritten Molaren, bei geöffnetem Munde liegt es zwischen oberer und unterer Zahnreihe. Seitlich von ihnen gut zugänglich."

Braun machte als erster auf die Wichtigkeit des Trigonum retromolare und seine Begrenzungskanten, die Linea obliqua externa und interna aufmerksam.

Bünte und Moral benennen 1910 das Trigonum retromolare von Braun „Fovea retromolaris".

Auch Sicher und Fischer haben später den Namen Fovea retromolaris übernommen. Sie bezeichnen aber hiermit eine dreieckige Knochengrube, die über dem Trigonum retromolare liegt, von der Linea obliqua interna und der Linea obliqua externa begrenzt wird, mit der Spitze nach unten zeigt und fast immer vertieft ist. Diese Grube (Fovea retromolaris) ist nicht identisch mit dem Braun'schen Trigonum retromolare.

Fischer sagt: „ Mit dem Zeigefinger der linken bezw. freien Hand, palpiert man bei weit geöffnetem Munde den vorderen Teil der Basis des aufsteigenden Astes ab und fühlt hier zwei Knochenleisten eine vordere äußere (Linea obliqua externa) und eine innere (Linea obliqua interna). Neben beiden Leisten lingual und dicht hinter dem dritten Molaren ist eine Fovea retromolaris gelegen."

Sicher schreibt: „Zwischen dem vorderen Rande des Processus coronoideus und Crista temporalis setzt sich jene Furche fort, die an der Außenfläche des Kieferkörpers zwischen Processus

alveolaris und Linea obliqua beginnt. Sie ist die Grube, die von Bünte und Moral den Namen Fovea retromolaris erhalten hat."

Eine zweite Reihe von Autoren hat für die Linea obliqua interna die Bezeichnung Crista temporalis. Der Name stammt von Eisler.

Eine dritte Reihe hat den Namen Crista buccinatoria angewandt.

So lesen wir bei Wetzel: „Vorn an der Innenfläche des Ramus mandibulae nehmen wir eine gegen den Processus alveolaris auslaufende Leiste wahr, die Crista buccinatoria."

Port und Euler schreiben: „Vom buccalen Alveolarrand des letzten Molaren sieht man häufig eine kleine Knochenleiste nach rückwärts und innen gegen die innere Kante des aufsteigenden Astes ziehen, Crista buccinatoria genannt."

Seidel (1913) schreibt: „Ich verstehe unter Trigonum retromolare das kleine medialwärts von der Linea obliqua liegende dreieckige Knochenfeld, das Fischer später mit diesem Namen belegt hat. Die von Braun gewählte Bezeichnung ist sehr treffend und bereits seit vielen Jahren allgemein in Gebrauch. Eine Änderung dieser Bezeichnung, wie sie Fischer vorgenommen hat, ist zum mindesten überflüssig und kann leicht zu Mißverständnissen führen. Jedenfalls muß man jetzt bereits das Trig. — retro. — Braun von Trig. — retro. — Fischer trennen."

Da in der Mundhöhle auszuführende Injektionen zum Zwecke der örtlichen Betäubung immer von der Knochenstruktur abhängig sind, so sind die Variabilitäten des Knochenbaues von größter Wichtigkeit. Der Einfluß individueller Abweichungen in der Struktur des Knochens spielt für den Weg der Hohlnadel eine besondere Rolle beim Gelingen der Anästhesie.

Im Unterkiefer interessiert wegen der wichtigsten Einstichstellen zunächst der Bau des aufsteigenden Astes. Wie ich schon erwähnt habe, sind die Ansichten und Beschreibungen der einzelnen Autoren über den Bau des aufsteigenden Astes und die Variabilität seiner Teile ganz verschieden.

Nach Fischer z. B. zeigt das Trigonum retromolare große Verschiedenheit. In der Mehrzahl der Fälle ist er sehr verflacht und schwer palpabel. Die Crista buccinatoria ist meist gut ausgeprägt, oft aber verschieden hoch gewölbt. Der Sulcus mandibularis zeigt außerordentlich große Unterschiede in Bezug auf Lage und Ausdehnung. Die Lingula hat wechselvolle Architektur. Ihre Entfernung von der Crista buccinatoria, jener Knochenkante, die für den Einstich so wichtig ist, ist auffällig veränderlich. Die Lingula selbst ist oft kaum angedeutet, dann wieder scharf ausgeprägt. Der Sulcus selbst breitet sich keineswegs immer im Zentrum des aufsteigenden Astes aus. Gelegentlich reicht er weit hinauf bis zum

Processus Condyloideus. Die Entfernung des Sulcus vom unteren Kieferrande ist manchmal sehr groß, was bei der Extraoralinjektion Schwierigkeiten machen kann.

Irgendeine Gesetzmäßigkeit fehlt. Breite, Höhe und Stärke des aufsteigenden Astes sind ebenfalls außerordentlich unterschiedlich.

Durchschnittszahlen über die Lage des Foramen mandibulare zu den Rändern des aufsteigenden Astes finden sich bei Michel. Er hat 1908 eine Bestimmung des Foramen ausgeführt und die Entfernung vom vorderen Rande des aufsteigenden Astes auf 15 mm angegeben.

Stein lieferte die größten (400 Unterkiefer) und wertvollsten Untersuchungen über die Gestalt des Foramen mandibulare und brachte neue Gesichtspunkte zutage. Er fand, daß das Foramen mandibulare nur in 2 Prozent aller Fälle über der Kaufläche der Molaren liege, in 35 Prozent in Höhe der Kauflächenlinie, in 57 Prozent in Höhe des Alveolarrandes, in 6 Prozent unter ihm.

Zur selben Zeit wie Stein, haben Bünte und Moral eine Reihe von Messungen vorgenommen, um die Lage dieser Öffnung in Bezug auf die Entfernung von Trigonum retromolare festzustellen. Es stellte sich dabei heraus, daß die Lage des Foramen mandibulare keine ganz konstante ist, daß sie Schwankungen zeigt, die mit dem Alter in Beziehung stehen, denn bei Kindern ist das Foramen tiefer gelegen als bei Erwachsenen.

Hübner stellte positive Untersuchungen an 150 Schädeln an und fand, daß in 71 Prozent des Foramen mandibulare 1½ cm rückwärts vom inneren Rand des aufsteigenden Astes und ebenfalls 1,5 cm über den Alveolarrand des Weisheitszahnes liege.

Peckert machte 1905 auf die Variabilität der Gestalt des aufsteigenden Astes aufmerksam, vor allem darauf, daß die Linea obliqua interna manchmal wenig ausgeprägt sei und damit auch das Trigonum retromolare manchmal weiter rückwärts zum Foramen mandibulare liege. Er gibt an, daß die Länge der Lingula durchschnittlich 1 cm betrage. Die Größe der Lingula ist jedoch keineswegs ganz konstant, sondern Schwankungen unterworfen, sowohl was ihre Länge, als auch ihre Stellung zur Linea obliqua angeht.

Luniatschek erwähnt, daß die Lage des Foramen mandibulare nicht stationär sei, genaueres gibt er aber auch nicht an.

Hirsch schreibt: „Der Eingang zum Foramen mandibulare wird nach vorne von einem verschieden groß gestalteten Knochenplättchen, der Lingula, in einem mehr oder weniger großen Umfang abgedeckt. Die Lingula kann als spitzes Knochenplättchen, bald als zungenförmige Decke oder auch nur als verdeckter Ansatz des vorderen Randes des Foramen mandibulare entwickelt sein. Das Foramen liegt bei Erwachsenen stets oberhalb des Alveolar-

randes, bei Jugendlichen aber etwas tiefer in der Horizontalebene, etwa $1^1/_2$ cm vom vorderen Kieferrand der Crista temporalis entfernt."

Damit läßt sich feststellen, daß die Ansichten über den Bau des Unterkieferastes bei sämtlichen Autoren weit auseinandergehen.

Ob die Veränderung in dem Foramen mandibulare mit der Entwicklung des Kieferwinkels in irgendwelchem Zusammenhange steht oder ob nur die allgemeinen Wachstumsvorgänge der Kiefer in Betracht kommen, konnte nicht ermittelt werden. Moral meint, es sei möglich, daß durch das verschiedene Wachstum der einzelnen Teile des aufsteigenden Astes die Lagerveränderung des Foramen zustande kommt, indem nämlich der unter ihm gelegene Teil stärker wächst, als der über ihm liegende. Bei Kindern ist im allgemeinen die Lingula in Bezug auf die Zähne tiefer gelegen als bei Erwachsenen, bei denen sie unter Umständen erheblich über der Normallinie liegen kann.

Da die Ansichten über die Gestalt und den Bau des aufsteigenden Astes, und da die verschiedenen Abweichungen des aufsteigenden Astes von der Kauflächenebene wenig bekannt geworden sind, und da sie aber für die Ausführung der Mandibularanästhesie von größter Bedeutung sind, habe ich es für notwendig angesehen, mir über Lagerung des aufsteigenden Astes zur Zahnreihe an mazerierten Schädeln genaue Kenntnisse zu verschaffen.

Durch das Entgegenkommen von Herrn Professor Dr. Becher, Direktor des Anatomischen Instituts der Universität Marburg, habe ich die Schädelsammlung dieses Institutes genau studiert, und hatte Gelegenheit, an 130 mazerierten Schädeln die Lagerung des aufsteigenden Astes zur Zahnreihe und seine Abweichung zu bestimmen. Leider war es mir an Hand der vorgefundenen Aufzeichnungen des Anatomischen Instituts nicht möglich, Alter und Geschlecht der Schädel festzustellen, sodaß über eventl. Veränderungen des aufsteigenden Astes zur Zahnreihe vom jugendlichen zum senilen Schädel wenig gesagt werden kann.

Die unter jeder Abbildung angeführte Nummer ist die Nummer, unter welcher der Schädel in der Sammlung des Anatomischen Instituts zu finden ist.

Meine Messungen haben ergeben, daß die Lagerung des aufsteigenden Astes zur Zahnreihe sehr veränderlich ist, mit einem Unterschied von 2 bis 12 mm.

In 14 Prozent der Fälle zeigt die seitliche Abweichung von der Kauflächenebene 2—4 mm (Abb. 1)

in 13 Prozent = 5—7 mm (Abb. 2)
in 46 Prozent = 8—10 mm und
in 10 Prozent = 11—12 mm (Abb. 3)

(Die Messungen habe ich so vorgenommen: In die Verlängerung der unteren Molaren habe ich ein Lineal gelegt. Mit einem Zentimetermaß habe ich dann die Abweichung des aufsteigenden Astes von der verlängerten Zahnreihe gemessen.)

Man sieht an diesen Messungen, daß die Lage des aufsteigenden Astes zur Zahnreihe fast ungleich ist und außerordentlichen Schwankungen unterworfen ist.

Ich möchte hier Seidel erwähnen, er schreibt 1913 (gegen die Theorie von Fischer): „Der einzige Querschnitt, der speziell für die Bedürfnisse der Mandibularanästhesie in der richtigen Höhenlage hergestellt ist, ist derjenige von Braun. Die Zeichnung hat zwar ebenfalls den Nachteil, daß nur drei Molaren wiedergegeben sind, und so die Orientierung für die Einstichrichtung im Verhältnis zur Zahnreihe nicht ganz so günstig ist, als wenn die ganze Zahnreihe wiedergegeben wäre. Jedenfalls kommen aber die hier dargestellten Verhältnisse denjenigen, die wir täglich bei der Ausführung der Mandibularanästhesie in der Praxis vorfinden, am nächsten, ganz im Gegensatz zu dem Bilde aus Fischers Lehrbuch, das eine Darstellung von der Lagerung der unteren Zahnreihe zum aufsteigenden Aste gibt, wie ich sie niemals in der Praxis beobachten konnte. Vergleicht man einmal die Größe der Molaren dieses Bildes mit dem Querschnitt des aufsteigenden Astes und ferner die Lagerung dieser Molaren zum Trigonum retromolare, so muß man sehen, daß diese topographische Darstellung den natürlichen Verhältnissen an einem einigermaßen normalen menschlichen Schädel niemals entsprechen kann. Der Schöpfer des Bildes (Corning), dessen Werk Fischer diese Abbildung entnommen hat, gab dem Bilde den Titel „Parotislage und Topographie des Spatium parapharingeum". Diese Bezeichnung läßt erkennen, daß es dem Urheber des Bildes nicht auf die Lagerung der Zahnreihe zum aufsteigenden Ast ankam, sondern — wie auch aus dem Text hervorgeht — auf jenen mitten im Bilde gelegenen sehr übersichtlich wiedergegebenen Bindegewebsraum, der die Art. carotis, die Vena jugularis int. usw. enthält. Es ist sofort ersichtlich, daß die Zähne nur zur oberflächlichen Orientierung mit der Umgebung des Bildes gezeichnet sind. Für den ursprünglichen Titel des Bildes setzte Fischer den folgenden: „Horizontalschnitt durch den unteren Teil der Mundhöhle. Lagerung der unteren Zahnreihe zum aufsteigen Ast mit Foramen mandibulare". Mit diesem neuen Titel ist das Bild zu einer gerade

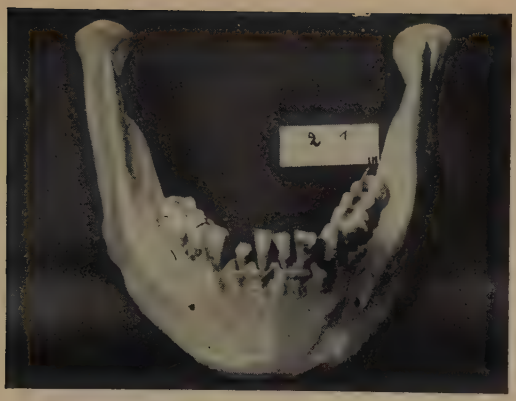

Abb. 1 Schädel 3046 (Abweichung 3 mm)

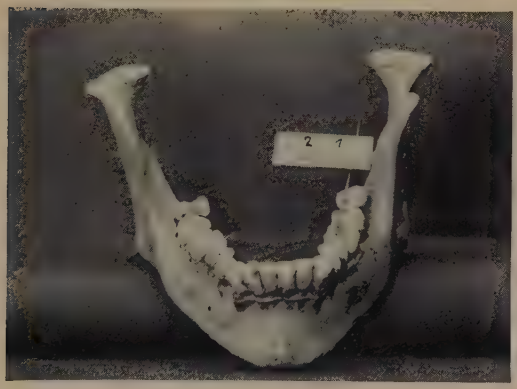

Abb. 2 Schädel 10 (Abweichung 6 mm)

Abb. 3 Schädel 3237 (Abweichung 12 mm)

in ihrem wichtigsten Punkte vollkommen fehlerhaften und irreführenden Abbildung geworden. Ich halte es für notwendig, auf diese Verhältnisse hinzuweisen, daß gerade dieses Bild zweifellos am meisten von den Praktikanten zur Erlernung der Mandibularanästhesie benutzt wird.

Nach dieser Abbildung müßte die Richtung der Nadelführung im Verhältnis zur Zahnreihe ganz erheblich anders ausfallen, als Fischer in seinem Bild angegeben hat."

Bei Beschreibung seiner Technik für die Mandibularanästhesie schreibt Seidel: „Der Einstich liegt niemals in der Verlängerung der unteren Zahnreihe, sondern stets lateral davon."

Loos schreibt: „Unter Berücksichtigung der eigentümlichen Abweichung der Innenfläche des aufsteigenden Astes nach außen von der Sagittalebene, welches Verhältnis doch so überaus wechselnd ist, erkannten wir, daß das Finden der richtigen Endstelle für die Kanülenspitze doch jedesmal eine neue Aufgabe mit einer neuen Lösung wäre."

Außer dem Knochen ist auch eine genaue Kenntnis der Weichteile notwendig, wenn man eine Mandibularanästhesie gewissenhaft ausführen will.

Braun fand auf Grund eingehender Studien, daß der Nervus mandibularis in der günstigsten Höhe von 1 cm über der Molarenfläche zu treffen sei, daß der Nervus lingualis sofort nach dem Einstich an der Linea obliqua interna, und der Nervus mandibularis 1,5 cm weiter rückwärts vor seinem Eintritt ins Foramen oberhalb der Lingula ausgeschaltet werden müsse. Er erkannte genau, daß man den Muskulus pterygoideus internus bei der Infiltration schonen müsse.

Auf Grund seiner Beobachtungen hat Seidel zuerst eine genaue Beschreibung der Lage der in Betracht kommenden Weichteile bei weit geöffnetem Munde veröffentlicht. Er stellte fest, daß Folgeerscheinungen wie Schluckbeschwerden und Kieferklemme hauptsächlich durch Infiltrationen von Injektionslösung in dem Muskulus pterygoideus internus bedingt werden.

Seidel stellte weiter fest, daß direkt am Foramen mandibulare sich der Muskulus pterygoidens internus dicht an den Knochen anlehnt, so daß, wenn man diese Stelle vom Munde her erreichen will, eine Verletzung des Muskulus nicht zu umgehen ist.

Er äußert sich: „Der Sulcus mandibularis ist von einem Bindegewebsraum, dem bisher fast keine Beachtung geschenkt ist, ausgefüllt. Eisler beschreibt denselben als Spatium pterygo-mandibulare. Dieses Spatium pterygo-mandibulare ist sowohl von Knochen als auch vom Muskel abzupräparieren, es liegt wie ein flach-

gedrückter Schlauch zwischen Knochen und Muskel und enthält den N. alveol. inf., so wie auch die Arterie und Vene. Die obere Hälfte des Sulcus mandibulare resp. das in ihr liegende Bindegewebe (Spatium pterygo-mandibulare) stellt die günstigste Stelle für die Leitungsunterbrechung des Nervus alveolaris inferior dar, denn erstens ist diese Stelle leicht zu erreichen ohne nennenswerte Muskeldurchbohrung und zweitens muß, falls dieses durch Faszien scharf abgegrenzte Gewebe an irgendeiner Stelle infiltriert wird — es kommt dabei nicht auf ½ cm an —, stets eine sichere totale Anästhesie der gesamten Unterkieferhälfte erreicht werden."

Bevor ich einige Methoden über die Technik der Mandibularanästhesie anführe, möchte ich zunächst einen kurzen Überblick über die Nerven geben, die den Unterkiefer innervieren.

Die Innervierung des Unterkiefers ist nicht so einheitlich, wie die des Oberkiefers, in sofern, als hier drei Nerven sich in das Gebiet teilen. Der Nervus mandibularis verläßt das Foramen ovale, als dritter Ast des Trigeminus. Von ihm zweigt sich der Nervus alveolaris inferior ab, der den Canalis mandibularis mit der gleichnamigen Arterie und Vene durchzieht und mit sensiblen Fasern, Knochen, Wurzelhaut, Zähne und Lippenschleimhaut versorgt. Durch das Foramen mentale verläßt er mit seiner größeren Partie als Nervus mentalis den Canal und innerviert Unterlippe, Kinnknochen und labiale Schleimhaut. Der im Canalis mandibularis verbleibende Strang zieht durch den unbekannten Canalis incisivus als Nervus Incisivus zu der Mittellinie und versorgt durch die Spongiosa Knochenstruktur, hindurch mit feinstem Rami dentalis den äußeren Abschnitt medial des Foramen mentale, sowohl Knochen wie auch Zähne und Gingiva. Der Nervus lingualis, der sich zusammen mit dem Nervus alveolaris inferior aus dem Nervus mandibularis spaltet und dann zwischen den Muskuli pterygoideus internus und externus medial und auch mehr nach vorne dicht unter der Schleimhaut verläuft, versorgt sensibel den vorderen Abschnitt der Zunge, die Schleimhaut des Zungenrückens und die lingualen Teile der Gingiva des Alveolarfortsatzes. Oberhalb der Ebene des Foramen mandibulare, also im Bezug auf die Nerven weiter zentral liegen beide (N. alv. inf. u. N. lingualis) dichter beieinander und kommen hier in die Nähe des Sulcus mandibularis. Der Nervus buccinatorius als Teil des N. masticatorius verläuft an der Außenseite des Muskulus buccinatorius bis zum Mundwinkel und geht mit seinen sensiblen Fasern in die Wangen- und Schleimhaut im Bereich der unteren Molaren und Prämolaren.

So haben auf Grund ihrer anatomisch-topographischen Beobachtungen eine ganze Reihe von Autoren verschiedene Methoden der Mandibularanästhesie gebracht. Sie alle bemühen sich (nach B r a u n

1905) um den weiteren Ausbau der Mandibularanästhesie. Die bedeutendsten von ihnen sind: Bünte und Moral 1910, Fischer 1911, Williger 1911 und Seidel 1913.

Alle diese Methoden haben die Lingula als Zielpunkt der Injektion, was aber, wie schon Seidel später zeigt, gar nicht nötig ist. Seidel hat auf das Spatium pterygomandibulare besonders hingewiesen. Nach seinen Untersuchungen ist nicht die Lingula das Wichtige, sondern der Sulcus mandibularis bezw. das Bindegewebe, das er enthält. Das Spatium pterygomandibulare ist die richtige Stelle zur Anlage des Injektionslösungsdepots. Nach Seidel ist das Foramen mandibulare wegen seiner Variabilität schwer aufzufinden und ein für die Anlegung eines Flüssigkeitsdepots zur Leitungsanästhesie ungeeigneter Ort.

Bei allen Autoren dient das Trigonum retromolare als Orientierungspunkt für die freie Hand bei Ausführung der Injektion.

Die Angaben über Einstichpunkt und -höhe desselben, waren von Anfang an und sind heute noch wenig einheitlich.

Nach Braun liegt der Einstichpunkt für die Hohlnadel in der Mitte des Trigonum retromolare ungefähr 1 cm oberhalb und ebensoviel seitlich von der Kaufläche der Unterkieferzähne. Die Hohlnadel ist von der Gegend des gegenseitigen unteren Eckzahnes gegen die Einstichstelle gerichtet und befindet sich in einer zur Kaufläche der unteren Zähne parallelen Ebene. Braun schiebt die Nadelspitze 2—2½ cm weit vor und verliert niemals die Fühlung mit dem Knochen.

Die Methode von Bünte und Moral unterscheidet sich nur wenig von der Brauns. Sie legen die Zeigefingerbeere in die „Fovea retromolaris“ und führen die Spritze von der Gegenseite hart an dem Fingernagel vorbei nach hinten.

Fischer wählt, beim Beschreiben seiner Methode (1911) die Einstichhöhle 1 cm über die Kauflächenebene und geht mit der Spritze von dem ersten Prämolaren der Gegenseite aus.

Fischer äußert sich (1933): „Daß das hinter der Crista temporalis vorhandene Knochengebiet eine nach medial konvexe Fläche besitzt, also medial mehr oder weniger vorgewölbt ist, so muß die Hohlnadel, um immer in leichter Berührung mit den Knochen zu bleiben, einen Bogen beschreiben. Die Spritze wird demgemäß vom Prämolaren der anderen Seite aus ansetzend beim Vordringen noch mehr auf die Gegenseite in die Nähe der Molaren geführt werden müssen, das um so mehr, als sich der Sulcus mandibularis in der Tiefe hinter und lateral von der Lingula ausbreitet.“

Sicher sticht nur einige Millimeter über den letzten Molaren ein. Hübner will 1½—2 cm über den Alveolarrand des Weisheitszahnes mit der Nadel eingehen.

Lewitt (1929) wählt die Mitte zwischen den Zahnreihen des Ober- und Unterkiefers als Einstichhöhe.

Keine Methode gibt aber eine genau anatomisch-topographische Beschreibung.

Seidel hat 1913 die Einstichhöhe von $^{3}/_{4}$ bis 1 cm über der unteren Molarenkauflächenebene auf Grund seiner anatomischen Studien und an Hand seines Präparates begründet.

Der Muskulus pterygoideus internus liegt bei weit geöffnetem Munde in Höhe des Foram. mand. vollkommen der medialen Fläche des aufsteigenden Astes an. Ein ganz schmaler Spalt besteht zwischen Knochen und Muskeln. Am Foramen ist der Nerv besonders schlecht zu erreichen, da die Lingula und das Lig. sphenomandibulare den Nerven schützen und der Muskel direkt der Lingula aufliegt. Oberhalb des Foramen mandibulare verbreitet sich bei geöffnetem Munde der Spalt zwischen Knochen und Muskel, da ja der Musc. pteryg. internus weiter medial in der Fovea pterygopalatina seinen Ursprung hat.

Wie ich schon früher erwähnt habe, hat Seidel nachgewiesen, daß Schluckbeschwerden und Kieferklemme nach Mandibularanästhesie durch die Infiltration des Musc. pteryg. int. bedingt waren, da sich bei den Methoden des direkten Einstiches, die Durchsetzung des Muskels nicht vermeiden ließ.

Seidel erkannte bereits im Jahre 1913 die Bedeutung des Spatium pterygomandibulare als Ziel der Nadel, das bisher bei jeder Methode ein anderes war, wie z. B. „Das Foramen mandibulare", „die Lingula", oder „die Einstichstelle des Nerv. alv. inf. in den Unterkiefer". Nach Seidel ist der Hauptfehler, der beim Einstich gemacht wird, derjenige, daß zu weit medial eingestochen wird. „Der Einstich liegt niemals in der Verlängerung der unteren Zahnreihe, sondern stets lateral davon, und zwar dicht neben dem Daumennagel der linken Hand, die mit dem beschriebenen Griff den Unterkiefer fixiert. Nach dem Einstich ins Leere schwenkt man die Spritze zum Mundwinkel der anderen Seite, bis man beim Vorstoßen der Nadel wieder den Knochen und zwar die mediale Fläche des aufsteigenden Astes findet. Daß nun die Spritze über dem Eckzahn der anderen Seite, oder über dem seitlichen Schneidezahn, oder über den Prämolaren liegen soll, kann man nicht sagen, denn die mediale Fläche des aufsteigenden Astes weicht an jedem Kiefer in einem anderen Winkel von der Sagitalebene ab. Maßgebend ist nur die Fühlung mit dem Knochen, die man jetzt nicht wieder verlieren darf."

Meine Messungen bestätigen die hier geschilderten Beobachtungen (s. nach S. 8).

So beschreibt Seidel den Vorgang wie folgt: „Mit der Spitze des Daumens der linken Hand wird das Trigonum retromolare

abgetastet, während Mittel-, Ring- und Kleinfinger am aufsteigenden Ast unter dem Ohr liegen. Durch diesen Griff ist der Unterkiefer zwischen dem Daumen und den übrigen Fingern vollkommen fixiert. Dann sticht man ungefähr $^3/_4$ cm über die Kauflächenhöhe der unteren Molaren dicht neben dem Nagelrand des Daumens in sagittaler Richtung so ein, daß man dicht unter der Schleimhaut den Knochen fühlt und tastet sich mit der Nadel weiter lingual um die linea obliqua interna, herum. Sobald man ins Leere sticht, d. h. die Fühlung mit dem Knochen verliert, schwenkt man die Spritze zum Mundwinkel der anderen Seite, injiziert ½ ccm zur Anästhesie des nervus lingualis und tastet sich an der lingualen Wand des aufsteigenden Astes bis zum Foramen mandibulare weiter, wo unter dauernder Vor- und Rückwärtsbewegung der Spritze 1,5—2 ccm injiziert werden." (s. Abb. 4)

Horizontalschnitt in Ebene der Spritzenführung bei Mandibularanästhesie bei maximal geöffnetem Mund. (nach Seidel)

Abb. 4.

1. Tonsilla palatina
2. Musculus pterygoideus internus
3. Spatinm pterygomandibulare in dem Nerv, Arterie und Vene verlauten
4. Mandibula
5. M. massetter
6. Trigonum retromolare
   a) gibt die sagittale Richtung beim Einstich an
   b) des Vorwärtstastens an der lingualen Wand
   c) Vordringen bis zum Sulcus mandibularis.

Es gibt also jetzt, nach der Spritzenführung zwei Hauptmethoden, die gegeneinander gehalten werden müssen. Man kann sie als Methode des direkten Einstichs (Bünte und Moral, Fischer) und als Tastmethode (Braun, Seidel) bezeichnen.

Die erste nimmt das Trigonum retromolare als Fixationspunkt, und von dem Prämolaren oder dem ersten Molaren der Gegenseite aus wird direkt zur Einstichstelle für die Anästhesie des

Nerv. alv. inf. vorgegangen und bei der zweiten geht man mit der Kanüle in gerader Richtung von Trigonum retromolare aus und tastet sich dann an der Innenfläche des aufsteigenden Astes entlang.

Auf Grund unserer anatomisch-topographischen Betrachtungen ist unser Ziel bei der Mandibularanästhesie der Sulcus mandibularis bezw. das Spatium pterygomandibulare. Seit den grundlegenden Untersuchungen von S e i d e l wissen wir, daß diese Stelle ohne nennenswerte Muskeldurchbohrung leicht zu erreichen ist. Diese Stelle ist die günstigste gerade weil ein geschlossener Raum zur Aufnahme des Depots dient. Da das Gebiet verhältnismäßig groß ist, ist der Erfolg der Injektion immer eine gute Anästhesie. Wir wissen ferner, daß die verlängerte Kauebene das Foramen mandibulare schneidet, daß aber ein direktes Treffen des Foramen durch die vorgelagerte Lingula verhindert ist. Deshalb wird allgemein der Einstich um etwa $^3/_4$ cm höher gelegt, wodurch man die Lingula in den allermeisten Fällen umgeht.

Der Umstand, wie tief man eingedrungen ist, spielt auch eine große Rolle, denn wenn man vom Eckzahn oder Prämolaren der Gegenseite kommt und die Nadel nicht tief genug führt, dann bleibt man unter der lateralen Faszie des Musculus pterygoideus internus hängen und injiziert in diesen Muskel hinein. Beim Einstich von der Gegenseite wird der Musculus pterygoideus internus durchstoßen, und, da dieser an sich schon ein sehr starker Muskel ist, der sich bei Öffnen des Mundes stark anspannt, so besteht natürlich beim Einführen bezw. bei Drehen die Gefahr eines Nadelbruches.

Es ist natürlich klar, daß der große Vorteil der Methode von S e i d e l darin besteht, daß man immer genau weiß, wo die Spitze der Nadel sich befindet, und zwar bereits vom ersten Moment an, vom Einstich auf die Linea obliqua interna.

Es können hier die Nachteile der anderen Methoden vermieden werden. So einmal das Durchstechen des Musculus pterygoideus int., zweitens hat man eine größere Orientierungsmöglichkeit, um am Knochen des aufsteigenden Astes zu bleiben und man die Injektionslösung nicht zu weit medial vom Knochen in das weiche Gewebe legt.

Es ist also selbstverständlich, wenn man sich zu einer von diesen Methoden entschließen soll, daß man die bevorzugt, die von S e i d e l ausgebaut worden ist.

Die anatomischen Verhältnisse zwingen also zur Entscheidung zugunsten der Tastmethode, wenn man sich vor Augen hält, daß man beim Gleiten längs der Innenfläche des Kieferastes auch tatsächlich einen ausgezeichneten Anhaltspunkt für die Lokalisation der Injektionsstelle finden kann.

Ich glaube, daß die geschilderte Methode von Seidel die größte Sicherheit für das Gelingen der Injektion bietet, weil sie eben wirklich auf genauen anatomischen Untersuchungen beruht. Wie keine andere, ist sie wohl vor allem geeignet, die individuellen Variationen zu parieren.

Ich habe mich auch selbst durch meine klinische Tätigkeit an der Marburger Schule, welche die Methode von Seidel ausübt, davon überzeugt, daß eine Mandibularanästhesie nach der Technik von Seidel in Bezug auf eine gute Anästhesierung und die Vermeidung der Gefahr einer Kieferklemme sowie eines Nadelbruchs unbedingt vorzuziehen ist.

Zusammenfassung

1. Meine Messungen an mazerierten Schädeln in der Sammlung des anatomischen Instituts haben ergeben:
   In 14 Prozent der Fälle zeigt die Lagerung des aufsteigenden Astes zur Zahnreihe eine Abweichung von 2—4 mm; in 13 Prozent von 5—7 mm; in 46 Prozent von 8—10 mm; in 10 Prozent von 11—12 mm von der verlängerten Zahnreihe.
2. Alle Bestandteile der inneren Fläche des aufsteigenden Astes sind Schwankungen unterworfen. Der Abstand der Linea obliqua interna zur verlängerten Zahnreihe hat bei den verschiedenen Individuen verschiedene Größe.
3. Nach der von Seidel angegebenen Methode der Mandibularanästhesie, liegt der Einstich niemals in der Verlängerung der unteren Zahnreihe sondern stets lateral davon.
   Die Zahnreihe dient nur zur oberflächlichen Orientierung bei Ausführen der Injektion.
4. Eine Ausführung der Injektion bedingt eine genaue Beherrschung der anatomisch-topographischen Lage des aufsteigenden Astes.
5. Seidel erkannte 1913 die Bedeutung des Spatium pterygomandibulare als Ziel der Nadel und veröffentlichte seine Methode mit Begründung der Einstichhöhe und Berücksichtigung des Musc. pteryg. int.
6. Die Methode von Seidel bietet die größte Sicherheit für das Gelingen der Injektion, weil sie auf genauen anatomischen Untersuchungen beruht.
7. Auf Grund der anatomischen Verhältnisse bei Ausführung der Mandibularanästhesie ist die Tastmethode vorzuziehen.

Herrn Professor Dr. Fliege bin ich für die Überlassung des Themas und seine Anregungen zu Dank verpflichtet.

Meine Untersuchungen in der Schädelsammlung des Anatomischen Instituts zu Marburg, verdanke ich dem Entgegenkommen des Direktors dieses Instituts, Herrn Professor Dr. Becher.

Literaturverzeichnis

1. Aßman: Über den Unterkiefer, seine normale Form und seine pathologischen Abweichungen. Berlin M. D. 1921.
2. Braun: Die Lokalanästhesie, ihre wissenschaftlichen Grundlagen und praktische Anwendung. Leipzig 1905.
3. Braun: Die örtliche Betäubung. Leipzig 1933, S. 314.
4. Bünte u. Moral: Beiträge zur Leitungsanästhesie mit besonderer Berücksichtigung der anatomischen Verhältnisse. Oe. U. V. f. Z. 1909, Nr. 6.
5. Bünte u. Moral: Die Leitungsanästhesie im Ober- und Unterkiefer. Berlin 1910.
6. Brodtbeck: Der heutige Stand der Lokalanästhesie, Schweiz. V. f. Z. 1911, S. 110.
7. Bardeleben: Über die Anatomie des menschlichen Unterkiefers. Med. Klinik 1905.
8. Bönheim: Das Trigonum retromolare. Korresp. Bl. f. Z. 1922, H. 3, 4.
9. Bönheim: Zu den Modifikationen der Mandibularanästhesie. D. Z. W. 1924, H. 21, S. 295.
10. Bergmann: Formbildung des Unterkiefers und Formveränderungen desselben in verschiedenen Altersstufen. Berlin 1923.
11. Corning: Lehrbuch der topographischen Anatomie. Wiesbaden 1909.
12. Fischer: Die lokale Anästhesie in der Zahnheilkunde. Berlin 1911.
13. Fischer: Die örtliche Betäubung in der Zahnheilkunde. Berlin 1933.
14. Hirschel: Lehrbuch der Lokalanästhesie. Wiesbaden 1913.
15. Härtel: Die Lokalanästhesie. Stuttgart 1916.
16. Hase: Über die Veränderungen der Kieferknochen infolge der Funktion. Kiel 1922.
17. Kranz: Klinische Zahnheilkunde und ihre Grenzgebiete. München 1934.
18. Luniatschek: Ergebnisse der gesamten Zahnheilkunde. Wiesbaden 1911.
19. Loos: Zur Topographie der Injektion auf den Nervus alveolaris inferior. D. M. f. Z. 1913, S. 557.
20. Lenhossek: Das innere Relief des Unterkiefers. Z. R. 1921, Nr. 23, S. 361.
21. Michel: Topographie des Alveolarfortsatzes. Korres. B. f. Z. 1906.
22. Moral: Über die Lage des Anästhesiedepots. Ergebnisse der gesamten Zahnheilk. IV. Jahrg., A. 3, S. 210.
23. Müller: Über die Mandibularanästhesie. D. M. f. Z. 1925, S. 822.
24. Müller-Widman: Die Lokalanästhesie zur Extraktion der Zähne. Leipzig 1921, S. 53.
25. Neumann: Anatomisch-klinische Studien über den Bruch der Mandibularis-Nadel.
26. Peckert: Über Lokalanästhesie: Habilitationsschrift. Heidelberg 1905.
27. Raymond: The Dental Cosmos. 1885.
28. Seidel: Berichte über die Anästhesierungsmethoden der chirurg. Abteilung. Korr. f. Z. 1911, Nr. 4.

29. Seidel: Der häufigste Fehler in der Technik der Injektionsanästhesie. D. Z. W. 1924, H. 21, S. 295.

30. Seidel: Die Mandibularanästhesie. Anatomie und klinische Untersuchungen zur Vermeidung ihrer üblen Folgeerscheinungen, D. Z. 1913, H. 28.

31. Sicher u. Krasa: Anatomische Untersuchungen am Schädel mit Stellungsanomalien. Zeitschr. f. Stomatologie 1920, H. 10.

32. Sicher: Anatomie und Technik der Leitungsanästhesie im Bereiche der Mundhöhle. Berlin 1925.

33. Sicher: Die anatomischen Grundlagen der intraoralen Leitungsanästhesie am N. alv. inf. Oest. Z. f. St. 1919, S. 155.

34. Schmidt: Über die Ausdehnung der analgetischen Zone bei Mandibularanästhesie. J.-D. Marburg 1934.

35. Stein: Das Foramen mandibulare und seine Bedeutung für die Leitungsanästhesie des Unterkiefers. Berlin 1909.

36. Türkheim: Über Mandibularanästhesie. D. M. f. Z. 1913.

37. Toldt: Über einige Struktur- und Formverhältnisse des menschl. Unterkiefers. Corr. Bl. d. Dtsch. anthrop. Ges., Oktober.

38. Wetzel: Lehrbuch der Anatomie für Zahnärzte. Jena 1930

39. Wiliger: Zahnärztliche Chirurgie, Leipzig 1927.

40. Walkhoff: Der menschl. Unterkiefer im Lichte der Entwicklungsmechanik. D. M. f. Z. 1900/01.

41. Winkler: Über den funktionellen Bau des Unterkiefers. Zeitschr. f. St. 1921, H. 7.

Lebenslauf

Ich, Georg Michow Delijski, Sohn des Fabrikbesitzers Micho G. Delijski und seiner Ehefrau Reina geb. Vasileff, wurde am 12. August 1904 zu Trevna (Bulgarien) geboren.

Ich bin griechisch-katholischer Konfession und besitze die bulgarische Staatsangehörigkeit.

Vom Sommer 1911 bis zum Sommer 1914 besuchte ich die Volksschule in Trevna und vom Sommer 1914 bis zum Sommer 1915 die Volksschule in Popovo (Bulgarien), sodann das Christo-Botew-Gymnasium, das ich Sommer 1924 mit dem Zeugnis der Reife verließ. Von da ab bis zum Dezember 1932 war ich als Prokurist bei der Firma meines Vaters tätig.

Vom Sommer-Semester 1933 ab studierte ich an der Universität Marburg Zahnheilkunde.

Im Oktober 1933 legte ich das Latinum am Staatlichen Gymnasium „W. Drumeff" in Schumen (Bulgarien) ab. Im Sommer 1934 bestand ich die zahnärztliche Vorprüfung und im August 1936 die zahnärztliche Prüfung an der Universität Marburg.

Seit Februar 1937 bin ich in der hiesigen zahnärztlichen Poliklinik tätig.

Meine akademischen Lehrer waren:

Baumann, Baur †, Boeminghaus, Dittler, Elbrecht, Fliege, Göppert, Grüneisen, Klapp, Kunzendorf, Loebell, Meerwein, Pfannenstiel, von Reckow, Rix, Ruete, Seidel †, Schwenkenbecher, Versé.